

SPring-8 安全安心のための分析評価研究会（第6回）

—私たちの体の安全安心のための分析評価—

「第3世代放射光による組織元素イメージング：遺伝病解析への応用」

松浦 晃洋、杵渕 幸（藤田保健衛生大学）

はじめに

第3世代大型放射光施設である SPring-8 が作り出す放射光は「夢の光」と言われ、世界最高輝度の放射光を発生します。SPring-8 の放射光の明るさ（輝度）は、従来の X 線発生装置から得られる光の明るさに比べ 1 億倍だそうです。そのため、X 線を集光素子装置で微細にしても試料を観察するのに十分な光量（photon flux）が得られることから微小領域の情報を得ることができます。放射光の利用方法には多彩な技術があり、物質の種類や構造、性質、様々な環境下での様子や時間変化を知ることができます。化学反応や物質変化を起こさせることも可能です（<http://www.spring8.or.jp>）。医学生物学領域への応用としては、蛋白質の構造解析や薬剤との相互作用などに圧倒的な貢献をしています。細胞レベルでの解析はまだ発展途上ですが、最近、英国の王立科学アカデミー紀要誌に” Biological physics at large facilities: from molecule to cell” として特集され急速に拡大している研究分野として注目を集めています。しかし、多くの応用は使いやすい培養細胞などの生物学的実験系を用いて物理化学的に新しい技術を試して性能をみるのが主体でした。医学分野への応用も研究段階・実験レベルのものがほとんどで詳細な情報は得られるものの、実際の医療現場に使えるような上手な利用はありませんでした。本日紹介する SP8 の高輝度 X 線を用いた遺伝病の解析はまだ未熟な点がありますが、放射光 X 線を直接医学へ応用しようとするはじめての試みです。いくつかの問題点を解決し方法（仮に組織元素イメージング TEI と呼ぶ）を確立することで、侵襲性の比較的小さな手技で採取した微量の標本を用いて高精度の診断に繋げることが可能となると期待されます。さらに、病気の発症や増悪に決定的な影響を与えると考えられる細胞傷害機序を解析する一つのツールとなるはずです。生体にとって有用な微量元素とその異常を来す遺伝病について説明し、そのような病気の組織における元素の検出と可視化方法を紹介します。これまでわかったこと、解決すべき点、今後の発展の可能性について示し、意見を伺うきっかけとしたいと思います。

生体に必要な微量元素

重金属は主に道具の材料としての有用性ととも、その毒性について歴史的な注目を集めていました。十二種類の重金属が生体における含有量が一定で必須であると推測されています。その中でヒトの遺伝性疾患があることが知られているものが 3 種類あります。鉄と銅と亜鉛です。最近その進歩が著しい遺伝性の銅代謝異常について紹介します。先天性銅代謝異常疾患は主にウィルソン病とメンケス病という二つの病気が知られています。最近、血清中の銅のほとんどを結合しているセルロプラスミンの欠損する病気（無セルロプラスミン血症）が見つかりました。これは鉄の過剰症をきたします。生体における銅の役

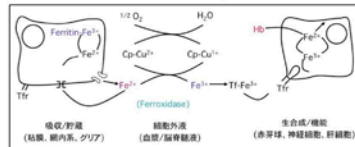
割は銅を補因子として利用する酵素機能と深く関わっています（図 1）。

銅含有酵素 (cupro-enzyme)

- 1) Mt エネルギー産生 (cytochrome-c-oxidase)



- 2) 鉄のホメオスターシス (ferroxidase = ceruloplasmin)



- 3) フリーラジカルの解毒 (Mn/Cu-SOD)
- 4) メラニン形成 (tyrosinase)
- 5) 神経伝達物質の合成 (dopamine-beta-hydroxylase)
- 6) 結合組織の架橋 (lysyl oxidase)

3

図 1. 銅含有酵素と機能

遺伝病の例：ウィルソン病とは

ちょうど一世紀前の 1912 年ロンドン・クィーンズスクエアの国立病院の神経病学の registrar であった Kinnier Wilson は、それ以前の類似した臨床報告に自験例の剖検解析を加えて、レンズ核（大脳基底核）変性、肝硬変を示す明白な家族例を進行性レンズ核変性 Hepatolenticular degeneration という疾患概念にまとめ上げ報告しました。進行性というのは致死性という意味で、かならず死に到る重篤な病（やまい）であったことは記憶しておく必要があります。その後、肝臓が病変の主座であること、銅の大量の蓄積が認められること、血清セルロプラスミンが低下していることが明らかになりました。1956 年に Walshe がペニシラミンによるキレート療法を導入したことで、ウィルソン病は人類が直すことのできた初めての肝臓病となりました。生命予後の劇的な改善から、本態へ迫る意欲が削がれた訳ではないと思いますが、その基本的欠陥が何であるかを私たちが知るのは 1993 年に原因遺伝子が特定されるのを待つ必要がありました。それは ATP7B という p-type の ATP 分解酵素で ATP のエネルギーを使って 6 個の金属結合配列に結合した銅を細胞小器官の膜を通過させるというものでした（図 2）。同年メンケス病の原因として同定された ATP7A とともに真核細胞で初めて見つけられた銅のトランスポーターです。これらの発見が突破口となりその他の銅シャペロンや吸収体が次々と発見され銅の移送機構が明らかにされています。

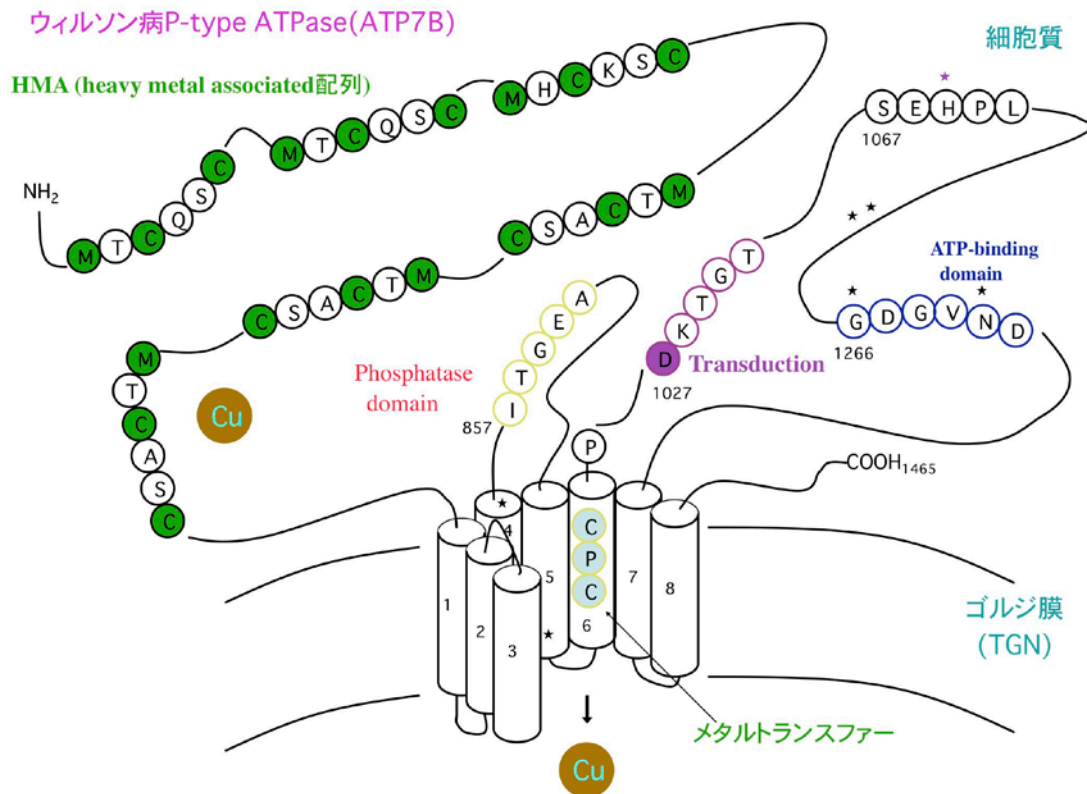


図 2. ATP7B 模式図

銅過剰の診断方法の進歩と問題点

さて、ついに原因のわかったウィルソン病ですが、その診断は決して容易ではありません。治療法や検査法の進歩に加え、遺伝子診断もできるとなれば簡単になるはずですが、実は Willson 先生が病気を見つけた当時のように進行してはっきりとした症状を呈する終末期の患者さんが減ったためです。肝臓病や神経症状、Kayser-Fleischer 角膜輪という典型的な症状・徴候を示す前の方が病院に来ます。約三万人出生に一人と滅多にない病気で普通の病院に勤務する医師は一生のうちに一例も出会わない可能性もあるのです。とはいえ年間 30 名の新規患者で遺伝病としては多い方です。現在のスタンダードは、持続する軽度の肝機能異常で原因がほかにはない場合、血清セラロプラスミン、血清銅や尿中銅をはかると大体見当がつきます。とはいえ確定診断のためには外科の先生にお願いして肝生検（楔状切除）を行ってもらい、専門の施設で ICP-AES や AAS といった生化学的な解析を行い肝臓銅が 250microg/g (dry weight) 以上であることを証明する必要があります。また、組織から病理標本を作成してヘマトキシリン・エオジン染色し、進行状態（線維化）・炎症の程度（活動性）を評価することも重要です。肝硬変まで進行していると病気としてはかなり進んだ状態で急に悪くなることもあるからです。もちろん治療が奏功すると快復し通常的生活への復帰が期待できます。遺伝子検査は患者がでた家族の兄弟姉妹の状態を知るのに必須です。医学の進歩は死ぬ病気を劇的に直せるようになったのですが、皮肉にも、治療法があることによって必ずしも確定診断をせずに治療を開始するという事例を増

やしたのです。症状のない子どものおなかを開けて肝臓の一部を切り取るのは侵襲性も高く、本人・両親・医師も躊躇するのは無理のないことです。局所麻酔でおなかを開けずに試料をちよっぴり採取する経皮的針生検を行うのは理解できます。ところが、微量の組織ですから測定誤差が大きく、とくに早期の微妙な症例の場合に定量不能や疑問値が増えました。つまり生検しても確定診断できないことが増えたのです。病理診断は最後の診断です。「The Final Diagnosis」という病理医が主役のアーサー・ヘイリー原作の人気小説・ドラマがあったのをご記憶の方もいるかもしれません。しかし光学顕微鏡で見てわかるのは「がん」の診断が主体で、少なくともウィルソン病の病理診断を正確にできる病理の先生は世界中どこにもいません。また、遺伝子検査は患者の属する集団（例えば日本人）の変異がデータベースに登録された充実したものであれば容易ですが、新規の変異の場合、病気の原因となる変異か、あるいは集団内の多型かの判断が難しいのです。これまでの世界中の報告でも約15%の臨床的に明白なウィルソン病で遺伝子変異が特定できていません。次世代シーケンサで改善は期待できますがスプライシング変異はRNA解析を行わないとみつきりません。母数が少ない場合、多型か変異かは厳密には変異体を作成して酵母などで銅の運搬能を調べなければなりません。ではそのような診断困難例に遭遇したらどうしたらよいのでしょうか？微量の組織で検出感度の高い方法があれば解決可能です。物質としての金属を検出することを考えた場合放射光が様々な分野で効率よく利用されています。鑑識（和歌山カレー事件）・ダビンチの絵画・イトカワの微粒子が最近のよく知られた例です。そこで、病理標本に放射光の応用を試みました。

放射光 X 線による組織元素イメージング

先ず、Spring-8 のマイクロビーム X 線を用いた蛍光 X 線分析により組織標本に銅が検出可能かどうかを検討しました。図に示すように、ウィルソン病（WD）肝臓に急峻で高いピークを観察しました。対照（control）の銅ピークは極めて低い。蛍光分析は表面解析に優れており吸収の影響を無視できるようです。

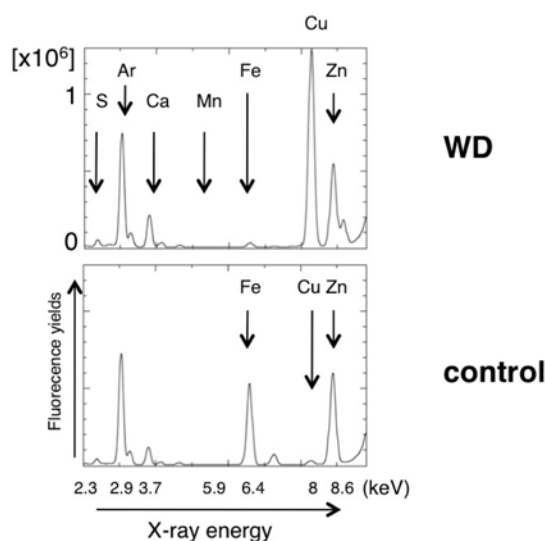


図 3. 病理組織切片の蛍光 X 線分析

ビームサイズを絞り微小領域の測定しそれを組み合わせて画像を作成します。ジョルジュ・スーラ（新印象派）の点描画のような繊細な技法ですが、現在は自分で描く必要はなくコンピュータの画像解析ソフトがやってくれます。その一例を示します（図4）。

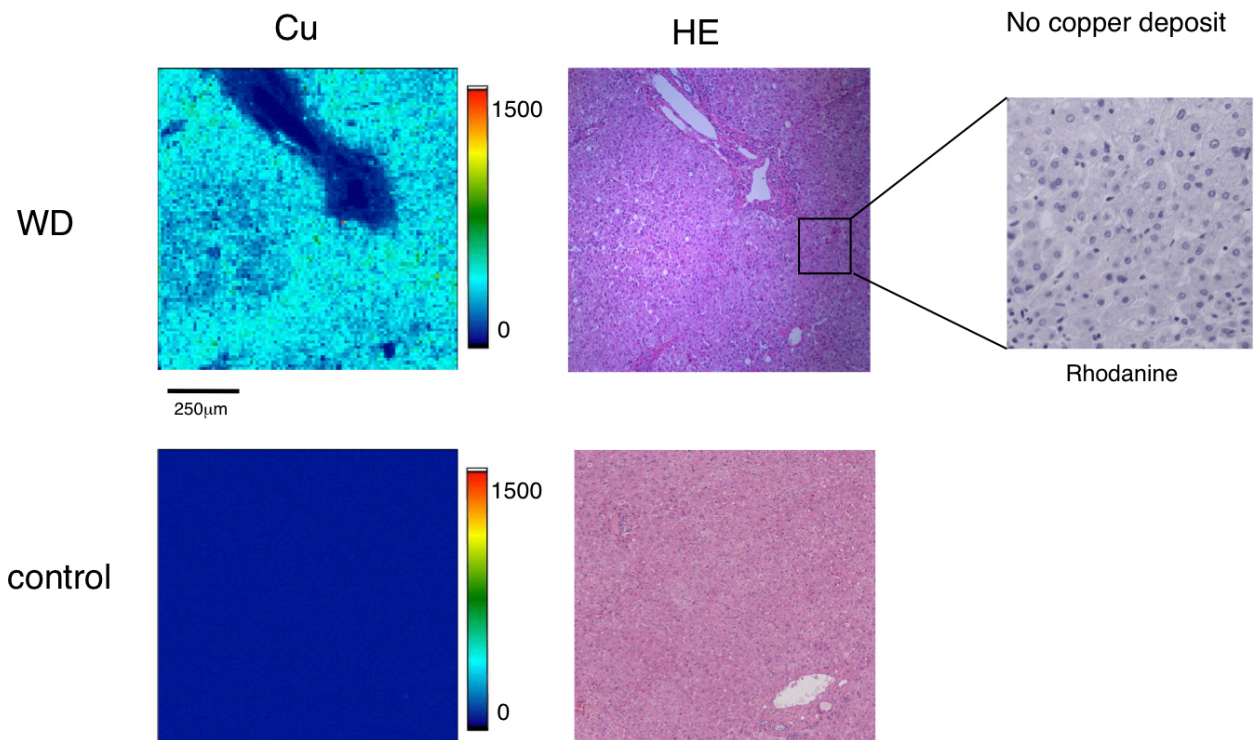


図4. 肝臓の組織銅イメージング

ウィルソン病の組織（肝炎期）では銅の組織化学染色は完全に陰性です。組織元素イメージングでは銅は肝小葉に相当する肝細胞の多い実質と呼ばれる領域に多く存在し、門脈域の間質には相対的に低いことがわかりました。正常では銅のイメージはほぼ描画されないくらい少なかったです（図4）。人体の銅の分布が過剰症で初めて可視化できました。もう少し解像度をあげて別の症例を見てみると繊細な分布が見られる部分がありました。解像度がもっと上がると細胞小器官レベルで銅の局在と量が判りウィルソン病の様々な病型との関係をあきらかにできると考えています。

これから期待されること

Spring-8は実生活とは無縁の見学する施設（21世紀の前方後円墳）だと思っていました。変異分子の構造解析を目指して訪れたら結晶を持ってきなさいと言われました。せっかく来たので何かないと自然の中をぶらぶらと散策しながら考えました。世界最高輝度の放射光はとても明るく細く絞っても十分な輝度を有します。微小領域（現在は1ミクロン角程度）を照射・測定してその元素情報を抽出することで、これまで見えなかった銅の組織・細胞分布を通常の診断に使える精度で画像化できるようになりました。これにより診断困難例の確実な捕捉が可能となりました。ウィルソン病以外の銅の病気が見つかる可能性が

あります。治療効果の客観的な評価にも役立つと期待されます。急性憎悪（溶血発作）や早期の病変を詳細に観察することで、銅と組織傷害の関係に迫る新しい手段を一つ得たこととなります。他の手法と併せることでより深い事象の解明ができるはずで、放射光 X 線を上手に使うと原子の化学状態や近傍構造もわかる。実はヒト体内銅の細胞分布すらいまだ不明で、まだまだ未熟で未開の領域です。生物試料と放射光をどのように組み合わせると生体内の状態を反映した情報を得られるかを常に意識することも大切です。SPring-8 に放射光医学が芽吹き、開花することを強く望んでいます。SPring-8 の研究会・シンポジウムは医学・工学・光学・化学・生物・地質・材料など関係領域の興味ある方の異分野交流の場を提供することを信じています。

そして・・・。「もっと光を」(More beamtime for Medicine)。

共同研究者

寺田靖子（JASRI/SP8）、鎌田義正（弘前中央病院）、北澤淳一（黒石国保病院）

謝辞

篠原邦夫（早稲田大学）、二宮利男（JASRI/SP8）、古宮聡（JASRI/SP8）

尚、本研究は藤田保健衛生大学疫学・臨床研究倫理審査委員会およびヒトゲノム・遺伝子解析研究倫理審査委員会の承認を受けて行っています。